MediRabbit.com

Oreilles d'un lapin avec brûlures cutanées, phlébite et nécrose après un usage quotidien de chlorhexidine

Esther van Praag

La peau des lapins est délicate et sensible. Elle est facilement irritée par des substances externes causant une réaction d'hypersensibilité à un corps étranger, une réaction aiguë à un agent chimique ou une photoréaction à un produit chimique.

Les types de réactions cutanées peuvent être difficiles à différencier ; leur emplacement sur le corps peut alors aider à l'identification des causes de la maladie. Les agents chimiques nocifs pour la peau du lapin comprennent:

- Irritants chimiques naturels ou acides/ alcalins qui entraînent la destruction de la couche protectrice grasse de la peau, modifient l'équilibre hydrique naturel et la perte de fluide à travers l'épiderme. En conséquence, la peau est privée de sa

Figure 1 : Gizmo, un petit lapin castré vivant dans un jardin fermé, qu'il partage avec un lapin géant belge, 2 chats, 2 chiens et 4 poules. Aucun des autres animaux ne présente de lésions cutanées. Photo : Veronique Arnoldi

protection naturelle et l'irritant peut pénétrer plus profondément dans le tissu, avec une toxicité accrue, causant des dommages additionnels. La libération de cytokines par les kératinocytes donne à la peau son aspect typiquement enflammé, œdémateux et érythémateux quelques minutes après le contact. Lorsque les cellules épithéliales meurent, des brûlures chimiques et des ulcères cutanés se développent.

- Urine. La dermatite liée au contact prolongé avec l'urine peut être due à une mauvaise hygiène (cages ou bacs de litière rarement nettoyées, entraînant des surfaces de repos imbibées d'urine), à l'obésité ou à une santé compromise (Figure 2). Cette dernière peut être causée par un dysfonctionnement du sphincter urétral, qui contrôle la rétention d'urine dans la vessie et la miction, ou l'incapacité de se positionner correctement durant la miction après une fracture d'un membre, une déformation congénitale, une dysplasie de la hanche ou de l'arthrite.
- Application de produits chimiques, tels que les désinfectants non dilués à usage humain comme les solutions trop concentrées de povidone-iodine, de chlorhexidine ou d'urée, qui entraînent une brûlure chimique immédiate de la peau de lapin (toxidermie/toxicodermie);
- Agents chimiques utilisés dans les tâches domestiques courantes: solvants, détergents liquides et cires pour sols, nettoyants pour tapis, engrais pour plantes.

Figure 2 : Dermatite liée au contact prolongé avec l'urine, accompagnée d'alopécie chez un lapin paralysé. Photo : MediRabbit

Figure 3 : Les chenilles processionaires du pin (*Thaumetopoea pityocampa*) libèrent des poils irritants et toxiques dans l'air ambient. Photo : MediRabbit

Les irritants physiques incluent:

- Friction. Elle entraine une abrasion non-naturelle et rapide de la fourrure qui recouvre les plantes des pieds.
- Humidité. Certaines conditions comme un air sec et une peau humide provoquent une modification de l'équilibre hydrique naturel de la peau, la rendant plus sensible aux attaques par des corps étrangers.
- Poils urticants ou irritants de plantes ou d'insectes. Ils peuvent devenir une cause de dermatite. Certaines plantes ont des épines alors que des insectes comme les chenilles processionnaires (*Thaumetopoea* sp. or *Cnethocampa* sp.) libèrent des poils irritants contenant des toxines dans l'air ambiant. Ces poils causent des mini-traumatismes cutanés et des démangeaisons (Figure 3). Le nez, les yeux, les paupières et les oreilles sont principalement concernées.
- Les agents photochimiques présents dans la peau peuvent provoquer une dermatite actinique primaire lorsqu'ils sont exposés à la lumière du soleil. Les paupières, le nez et les oreilles sont notamment touchés, mais peut affecter d'autres parties du corps chez les lapins au pelage clair.

Les produits chimiques photoactifs peuvent avoir une origine chimique (analgésique NSAID kétoprofène, antibiotiques triméthoprime/ sulfame-thoxazole ou tétracycline, ou corticostéroïdes) ou végétale tels les pigments présents dans les plantes, par ex. le trèfle, la luzerne, le seigle, le sarrasin et le millepertuis.

La dermatite photo-sensitive secondaire à une insuffisance hépatique est liée à l'incapacité d'excréter correctement la phylloérythrine, une molécule photoactive. Elle s'accumule alors dans la circulation sanguine et entraîne une photosensibilité de la peau. Toute exposition au soleil doit être évitée et une élimination des sources de lumière UV devrait apporter un soulagement immédiat.

La réponse de la peau et la sévérité de la dermatite induite par les irritants dépendent de plusieurs facteurs :

- Fréquence de l'exposition et récurrence,
- Durée de l'exposition,
- Concentration du produit chimique, lésions cutanées préexistantes,
- Température,
- Taux d'humidité de la peau.

Hypersensibilité à la chlorhexidine

La chlorhexidine est une molécule biguanide qui possède un large spectre d'action antibactérien et fongicide et agit à long terme. Elle est utilisée pour nettoyer des lésions cutanées, désinfecter la peau avant une injection ou la pose d'un cathéter veineux périphérique.

Elle peut aussi être utilisée pour désinfecter la peau avant une intervention chirurgicale. Elle ne doit pourtant jamais être utilisée durant une opération de l'oreille moyenne ou interne ou toute intervention exposant le tissu nerveux, car elle entraine surdité et toxicité. Chez les lapins, il est habituellement préféré de désinfecter la peau avec du povidone-iodine.

La chlorhexidine est disponible sous différentes formes : solutions à 0,1%, 0,15% et 0,2% et crème ou de gel à 1%. Une irritation grave ou des brûlures chimiques ont été rapportées immédiatement après l'application d'un produit contenant de la chlorhexidine, ou après quelques heures. Les réactions observées incluent la formation de vésicules, de brûlures, de dermatite allergique de contact, parfois accompagnée de dyspnée et de choc anaphylactoïde/ anaphylactique.

L'application expérimentale de chlorhexidine sur la peau jusqu'à 3 jours de suite n'a montré aucune inflammation du tissu dermique chez le lapin. Peu d'informations sont pourtant disponibles au sujet d'un contact prolongé sur la peau de

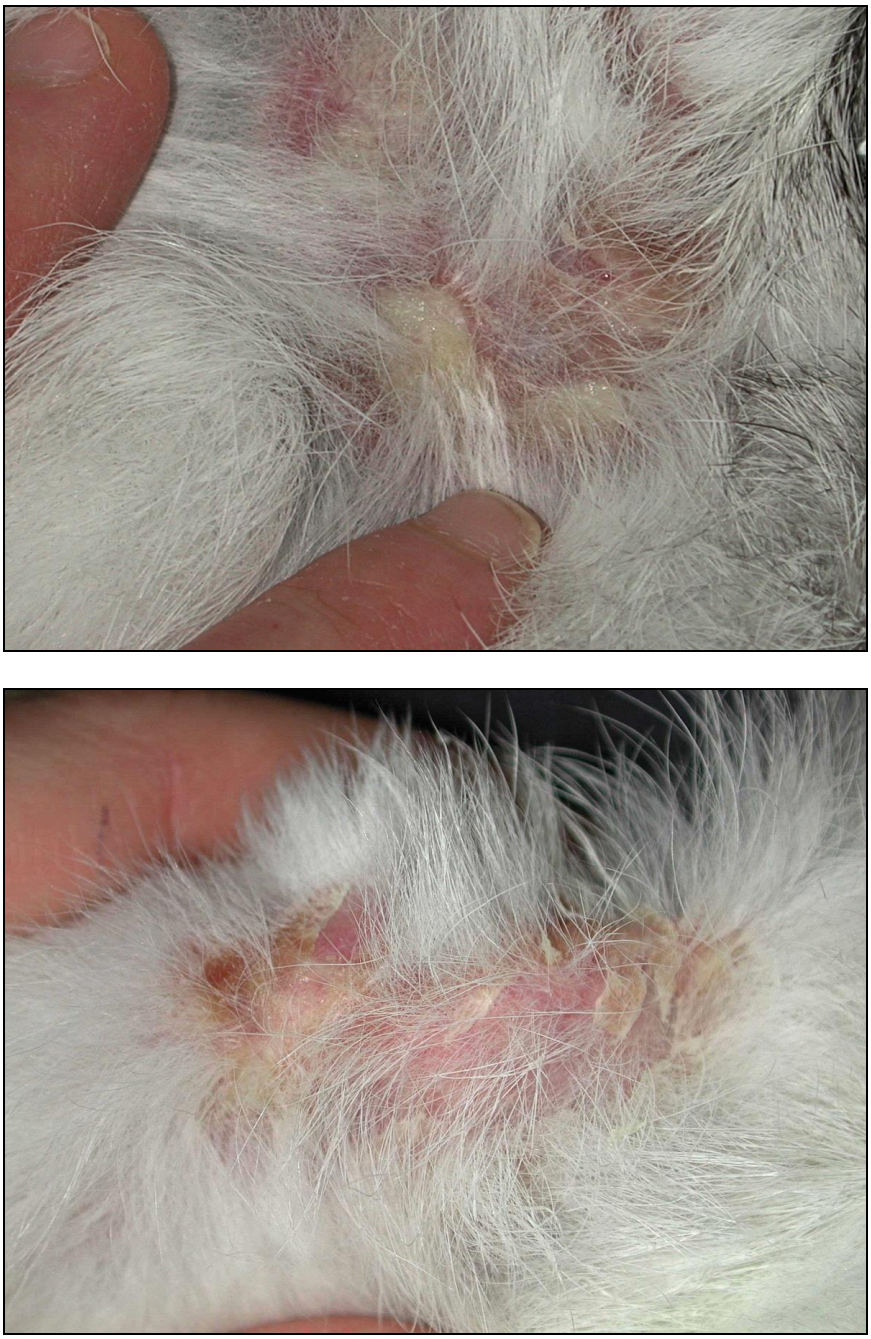

Figure 4 : Formation de cloques après la désinfection de la peau avec du gluconate de chlorhexidine chez deux lapines: Grijsje, 7 ans, et Stampi, 3 ans. Haut: peau immédiatement après contact avec la chlorhexidine. Bas: après une semaine, avec des squames de peau. Photos : MediRabbit

cet animal. L'application prolongée de chlorhexidine ou son utilisation sur la peau endommagée devrait cependant être évitée afin de prévenir toute réaction cutanée et des brûlures. Si la solution en excès s'est accumulée dans un repli de la peau, elle doit

Figure 5 : Un problème cutané aux oreilles est attribué à la présence de parasites. le traitement inclue une désinfection quotidienne avec une solution diluée de chlorhexidine (0,5%) pendant 3 semaines. L'état de la peau s'est aggravé, avec brûlure de l'épiderme et pénétration dans le derme, phlébite et nécrose de la veine centrale de l'oreille. Photo : V. Arnoldi

être rincée avec une solution stérile, même si ceci réduit le temps d'action antiseptique du désinfectant.

Figure 6 : Peau de l'oreille droite après l'arrêt du nettoyage quotidien de la peau avec la chlorhexidine et l'application d'une crème de soins pendant quelques jours. Photo : V. Arnoldi

Manifestations cliniques

La peau devient enflammée, enflée et érythémateuse et commence à se fissurer. Des macules, papules et/ou des cloques apparaissent (Figure 4). Dans les cas graves, la pyodermite secondaire est accompagnée de lichénification et/ou de développement de croûtes et la zone affectée devient alopécique. Les dommages peuvent se propager aux tissus plus profonds et causer une phlébite ou une nécrose de ces tissus. Des infections bactériennes ou fongiques secondaires peuvent se développer. L'administration d'un antibiotique est alors indiquée pendant la phase de cicatrisation.

La dermatite de contact doit être différenciée des infections parasitaires (*Sarcoptes scabiei*, *Demodex* sp.), de la candidose, la dermatite fongique, la cellulite, d'affections cutanées secondaires associées à une maladie rénale et de la dermatite atopique liée au médicament. En cas de doute, une biopsie doit être effectuée pour confirmer le diagnostic.

Le cas de Gizmo

Gizmo est un lapin mâle castré de 5 mois qui vit dans un pays en développement où les soins vétérinaires sont difficiles. Il a développé une irritation cutanée sur les deux oreilles qui a été diagnostiquée comme la gale scabieuse. Aucun raclage cutané, analyse microscopique et biopsie n'ont été effectués pour confirmer le diagnostic. Pourtant, Gizmo n'a jamais montré de nettoyage excessif des oreilles à ce moment-là et les animaux vivant sous le même toit n'ont pas non plus montré de signes de présence de parasites cutanés.

Le vétérinaire a recommandé de nettoyer la peau des oreilles tous les jours avec une solution de chlorhexidine 0,5%, accompagnée d'une injection hebdomadaire d'ivermectine.

Le nettoyage des oreilles avec la solution de chlorhexidine a été effectué pendant 30 jours. La peau des oreilles est enflammée, accompagnée d'une perte de poils et l'apparition d'une dermatose érosive et de brûlures superficielles d'épaisseur partielle. Un effet secondaire rare a été constaté: une phlébite avec nécrose ischémique à la pointe de l'oreille, qui a progressé le long de la veine auriculaire centrale de l'oreille droite, divisant cette dernière en 2 moitiés (Figure 5).

Figure 7 : Lésions de l'oreille droite après quelques semaines. Une lente cicatrisation est observée déjà une semaine après l'arrêt du traitement avec la chlorhexidine, mais aussi l'apparition de nouvelles lésions. Photo : V. Arnoldi.

Après une visite de contrôle, le traitement par la chlorhexidine a été interrompu et une crème favorisant la cicatrisation de la peau a été appliquée sur la peau (Figure 6). Alors que les lésions cutanées plus âgées guérissent, de nouvelles lésions ont continué à apparaître. Durant la phase de guérison, il est impératif de garder le lapin dans un environnement exempt de mouches et autres insectes parasites.

Cette affection cutanée est douloureuse. Si le lapin présente des signes de douleur, un analgésique doit être administré.

La peau a commencé cicatriser et le pronostic est bon.

Remerciement

Merci beaucoup à Véronique Arnoldi pour le partage de l'histoire de son lapin Gizmo, l'envoi de nouvelles à son sujet avec des photos ainsi que sa permission de les utiliser dans cet article.

Références

Bernd A, Simon S, Ramirez Bosca A, Kippenberger S, Diaz Alperi J, Miquel J, Villalba Garcia JF, Pamies Mira D, Kaufmann R. Phototoxic effects of

Figure 7 : Lésions de l'oreille droite après 2 mois. La peau est presque guérie et les poils ont repoussé sur l'oreille. Photo : V. Arnoldi

Hypericum extract in cultures of human keratinocytes compared with those of psoralen. Photochem Photobiol 1999;69:218-221.

Evans RJ. Acute anaphylaxis due to topical chlorhexidine acetate. BMJ. 1992;304(6828):686.

Harcourt-Brown F. Textbook of rabbit medicine. Oxford, UK: Butterworth-Heinemann; 2002.

Kaneko JJ, Harvey JW, Bruss M. Clinical biochemistry of domestic animals. San Diego, USA: Academic Press; 1997.

Lasthein Andersen B, Brandrup F. Contact dermatitis from chlorhexidine. Contact Dermatitis. 1985;13(5):307-9.

Lockhart A S, Harle C C. Anaphylactic reactions due to chlorhexidine allergy. Br J Anaesth 2001,87:940-1.

Moore DE. Drug-induced cutaneous photosensitivity: incidence, mechanism, prevention and management. Drug Saf 2002;25:345-372.

Mullen G, Durden L. Medical and Veterinary Entomology. London, UK: Academic Press, 2009.

Muller GH, Scott DW, Kirk RW, Miller WH, Griffin CE. Muller & Kirk's small animal dermatology. Philadelphia, USA: Saunders; 2001.

Okano M, Nomura M, Hata S, Okada N, Sato K, Kitano Y, Tashiro M, Yoshimoto Y, Hama R, Aoki T. Anaphylactic symptoms due to chlorhexidine gluconate. Arch Dermatol 1989;125:50-2.

Palmanovich E, Brin YS, Laver L, Nyska M, Kish B. Third-degree chemical burns from chlorhexidine local antisepsis. Isr Med Assoc J. 2013;15(6):323-4.

Patel BB, Waddell TG, Pagni RM. Explaining photodermatosis: cyclopentenone vs. alpha-methylene-gamma-lactone natural products.

MediRabbit.com est financé uniquement par la générosité de donateurs.

Chaque don est apprécié et contribuera à la poursuite de la recherche sur la biologie et les maladies des lapins.

Merci

Fitoterapia 2001;72:511-515.

Pittaway A, Ford S. Allergy to chlorhexidine-coated central venous catheters revisited. Br J Anaesth 2002;88:304-5.

Radostits OM, Mayhew IG, Houston DM. Veterinary clinical examination and diagnosis. London, UK: Saunders; 2000.

Rantuccio F, Scardigno A, Conte A, Sinisi D, Coviello C. Histological changes in rabbits after application of medicaments and cosmetic bases. Contact Dermatitis 1979;5:392-397.

Roberts DL, Summerly R, Byrne JP. Contact dermatitis due to the constituents of Hibiscrub. Contact Dermatitis 1981;7:326-8.

Torricelli R, Wuthrich B. Life-threatening anaphylactic shock due to skin application of chlorhexidine. Clin Exp Allergy 1996;26:112.

Wilkinson GT, Harvey RG. Color atlas of small animal dermatology. A guide to diagnosis. London, UK: Mosby-Wolfe; 1994.

Yaacob H, Jalil R "An unusual hypersensitivity reaction to chlorhexidine." J Oral Med 41 (1986): 145-6