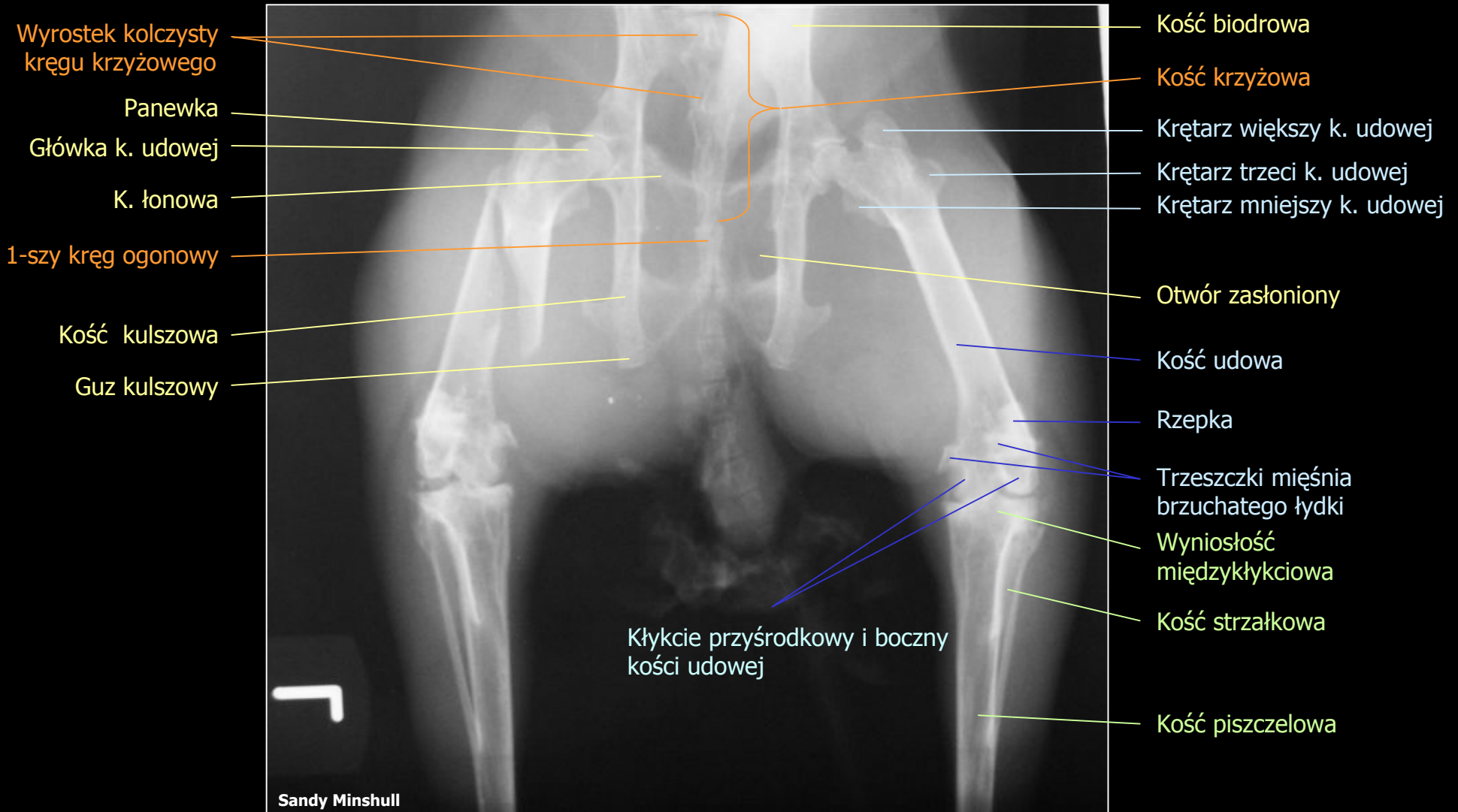




Zdjęcie rentgenowskie okolic miednicy królika



Informacje znajdujące się na tej stronie nie mogą być reprodukowane ani publikowane na innej stronie internetowej, portalu internetowym czy gdziekolwiek indziej