

Obeliscoides cuniculi

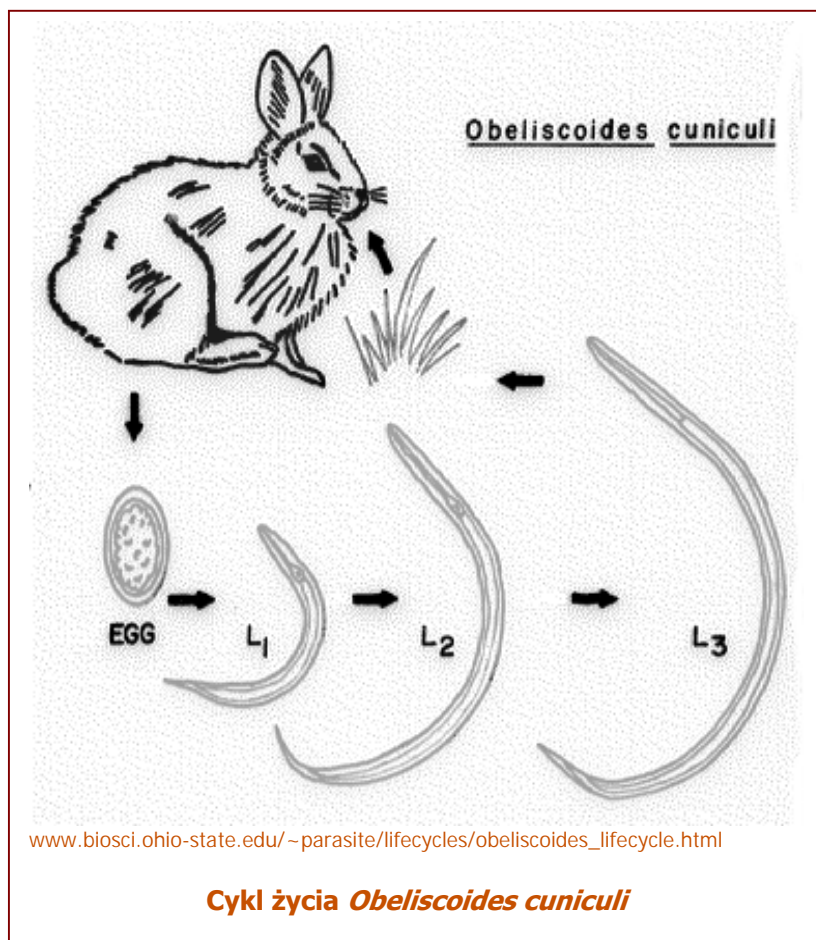
Esther van Praag, Ph.D.

Tłumaczenie: Teresa Pyza, lek. wet. Dorota Pilich

Pasożyt ten jest kosmopolityczny. Znane są dwa wyraźnie zdefiniowane podgatunki:

- *Obeliscoides cuniculi multistriatus*, który zakaża amerykańskie zające wielkouchy (*Lepus americanus*),
- *Obeliscoides cuniculi cuniculi*, który głównie zakaża dzikie króliki amerykańskie (*Sylvilagus floridanus*).

Typem żywiciela *O. c. cuniculi* jest królik domowy, chociaż czasami są nimi także inne podgatunki. Eksperymentalne krzyżowanie samców *O. c. c.* z samicami *O. c. m.* dało w rezultacie zdolne do życia potomstwo o mieszanych charakterach gatunkowych, ale nie ma dowodów na to, że zjawisko to występuje w naturze. Ogólnie określa się go jako robak

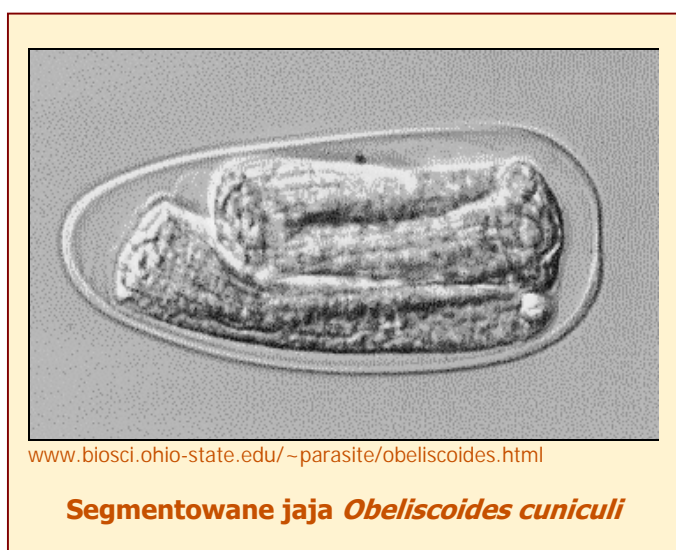


żołądkowy królika. Nie stanowi zagrożenia dla zdrowia publicznego. Cykl życia *Obeliscoides cuniculi* jest prosty.

Obeliscoides cuniculi multistriatus:

Jaja są wielkości około 96*46µm i wydalone z odchodami. Przeważnie mają cienką skorupkę. Larwa rozwija się wewnątrz jaja i wykluwa po 30 – 36 godzinach. Stadium L₃ osiąga po 6 godzinach i staje się zakaźna, penetrując śluzówkę żołądka. W ciągu 24 godzin larwa pozbywa się osłon w żołądku i rozwija się w dojrzałego osobnika.

Dorośle pasożyty są różowe i nie mają torebki gębowej. Są umiejscowione w



warstwie śluzu blisko przylegającej do powierzchni żołądka. Samce (10- 15 mm długości) mają narządy rozrodcze (torebkę kopulacyjną) z żeberkami i parą szczecinek. Samice (15 – 18 mm) mają spiczasty ogon i otwór płciowy w ogonowej części ciała. Wydalanie jaj rozpoczyna się po 16 do 20 dniach po zakażeniu i trwa przez 61 – 118 dni.

Obeliscoides cuniculi cuniculi

Jaja są nieco mniejsze niż u innych podgatunków: 83*47µm. Są wydalone z odchodami w stadium 32 komórkowym. Larwa rozwija się ze stadium L₁ do stadium L₃ w sześć dni Larwa jest odporna na temperatury od –4 do 2°C, ale nie na wysuszenie.

Po połknięciu, larwa L₃ odrzuca osłony w ciągu godziny i rozpoczyna inwazję na błonę śluzową żołądka. Końcowe linienie występuje prawdopodobnie podczas migracji robaków ze śluzówki, zaczynając od 5 dnia po połknięciu, kiedy robaki można zauważyć na powierzchni błony śluzowej żołądka.

Objawy

Obecność *Obeliscoides cuniculi* rzadko powoduje zauważalne objawy kliniczne u królików. Ciężkie zarobaczenie u królików powoduje krwotoczne zapalenie żołądka z towarzyszącą mu utratą zdolności przybywania na wadze, anemią, anoreksją i biegunką tylko podczas pierwszych dwóch tygodni zakażenia po których zwierzęta powracają do swojego normalnego



stanu. Obecność *Obeliscoides cuniculi* diagnozuje się na podstawie badania flotacyjnego kału oraz identyfikacji jaj w odchodach.

Badanie pośmiertne wykazuje, że dorosłe robaki przylegają mocno do błony śluzowej pokrywającej żołądek a niektóre można zaobserwować w kryptach żołądkowych.

Objawy patologiczne są ograniczone do żołądka ze zgrubiałą i ziarnistą śluzówką co spowodowane jest kombinacją larw pasożytów, rozrostem gruczołowym oraz infiltracją komórek zapalnych.

Leczenie:

Benzimidazole	fenbendazol	50 ppm w karmie przez 5 dni, 10-20 mg/kg, doustnie, powtórzone po 10-14 dniach
	thiabendazol	reżim dziewięciu dawek = jedna dawka 110 mg/kg doustnie, następnie osiem dawek po 70mg/kg co 4 godziny. (Watkins at al. , 1984)

Dalsze informacje:

1. J.E. Alicata (1932) Life History of the Rabbit Stomach Worm, *Obeliscoides cuniculi*. J. Agricultural Res. 44: 401-419.
2. D. Duwel, K. Brech (1981) Control of Oxyuriasis in Rabbits with Fenbendazole. Lab. Anim. 15: 101-105.
3. L.N. Measures, R.C Anderson (1983) Development of the Stomach Worm, *Obeliscoides cuniculi* (Graybill), in lagomorphs, woodchucks and small rodents. J. Wildl. Dis. 19: 225-233.
4. L.N. Measures, R.C. Anderson (1984) Hybridization of *Obeliscoides cuniculi* (Graybill, 1923) Graybill, 1924 and *Obeliscoides cuniculi multistriatus* Measures and Anderson, 1983. Proc. Helminthol. Soc. Washington 51: 179-186.
5. S.W. Russel, B.C. Ward, N.F. Baker (1970) *Obeliscoides cuniculi*: Comparison of Gastric Lesions in Rabbits with those of Bovine Osteratogiosis. Exp. Parasitol. 28:217-225.
6. T.R. Schoeb (1990) Internal Parasites of Rabbits, Dept. Comparative Medicine, University of Alabama, <http://netvet.wustl.edu/species/rabbits/rabparas.txt>
7. A.E. Sollod, T.J. Hayes, E.J.L. Soulsby (1968) Parasitic Development of *Obeliscoides cuniculi* in rabbits. J. Parasitol. 54: 129-132.

Informacje i zdjęcia znajdujące na tych stronach nie mogą być reprodukowane ani publikowane na innych stronach internetowych, portalach internetowych czy gdziekolwiek indziej.

LIPIEC 2006

