

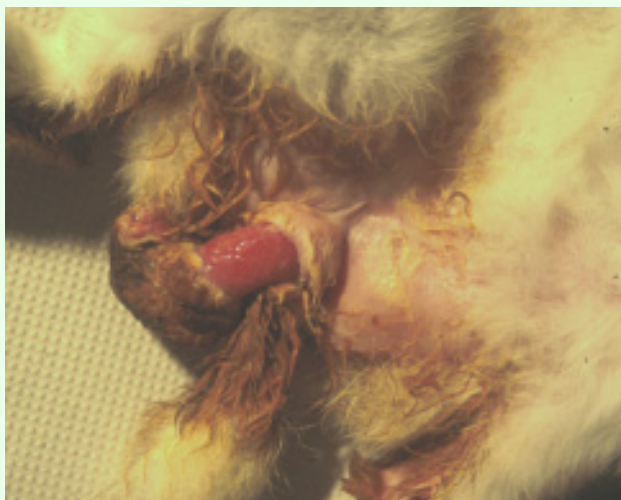
Verzakking van de baarmoeder

Esther van Praag, Ph.D.

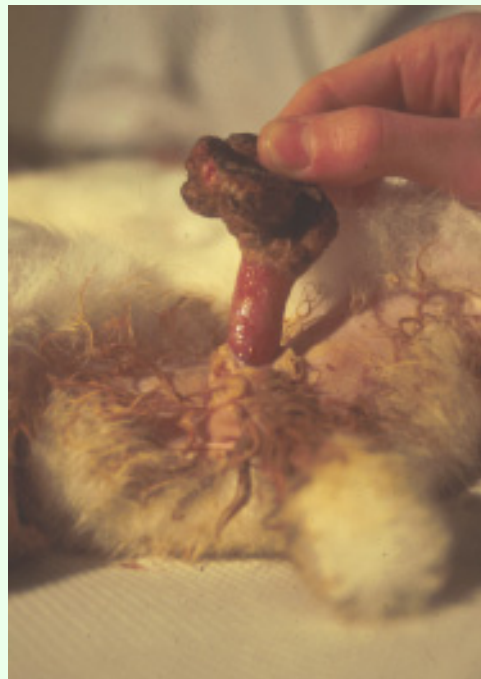Waarschuwing: deze tekst bevat foto's die voor sommigen storend kunnen zijn.

Verzakking van de baarmoeder komt bij konijnen zelden voor. De oorzaak is een verzakking of prolapse van de baarmoeder of van de vagina wanden, door zwakke bekken spieren, ligamenten en verbindingsweefsel (fascia). Deze verzwakking wordt in drie graden van vaginale prolapse geklasseerd, afhankelijk van de verschijnselen.

De oorzaken van een prolapse zijn niet goed bekend. Meestal gaat het samen met een trauma gedurende een moeilijke geboorte (dystokie). Ook kan het verband houden met de aanwezigheid van poliepen in de urineleider, een ontsteking in de nieren, of de aanwezigheid van nierstenen. Verdere oorzaken kunnen in verband gebracht worden met de aanwezigheid van foetale membranen in de uterus. Ook een aangeboren uterus spierslapte of een



Z. Aizenberg



Vaginale prolapse bij een vrouwtjes konijn. Het wordt regelmatig gezien dat een prolapse in de bindweefsellaag onder een slijmvlies van het proximale deel van *vestibulum vaginae* begint.



gebrek aan beweging kan niet uitgesloten worden. Ook een erfelijke factor kan een rol spelen bij een vaginale verzakking.

Een prognose van de ziekte hangt af van de toestand hiervan, maar ook van de schade aan het orgaan zelf en de tijdsduur tussen de detectie en de correctie van de situatie.

Symptomen

Het konijn wordt vaak in een shocktoestand gevonden. Dit uit zich door constipatie, bewegingsmoeilijkheden, moeilijk urineren of incontinentie die soms gepaard gaat met bloedingen. Een rode, soms bloederige ontstoken massa steekt uit de vulva en bevat een uitgebreide bloed sinus.

Als er een lange tijd tussen de verzakking en de behandeling verloopt kan er een situatie van shock of bloedingen en/of bloedader obstructie (thrombophlebitis) ontstaan.

In zeldzame gevallen is blaasversie geobserveerd bij een vrouwelijk konijn tijdens de geboorte van kleintjes. De baarmoeder komt mee uit de vagina, en het konijn presenteert moeilijkheden bij het urineren.

Verschillende diagnose

By baarmoeder verzakking moet onderscheid gemaakt worden tussen:

- natuurlijke abortus
- trauma door een seksuele aanval van een mannelijk konijn.
- (vulvo)-vagina ontsteking,
- constipatie,
- hernia,
- aanwezigheid van cyste in de eierstok,
- ontsteking in het bekken,
- rectale verzakking,
- aanwezigheid van nierstenen,
- urine incontinentie of ontsteking,
- geslachtsziekte (trichomoniasis).

Behandeling

De behandeling omvat het schoonmaken van het verzakte orgaan en zolang het orgaan nog levensvatbaar is, deze door zacht te drukken op zijn plaats terug te brengen. Men moet voorzichtig zijn om niet de urethra tijdens deze procedure te blokkeren. Als het orgaan beschadigd is, moeten de baarmoeder en eierstokken operatief verwijderd worden.



Het toedienen van een kalmerend middel en een lokale anesthesie helpen bij het op zijn plaats te terug brengen van de baarmoeder. Toedienen van oxytocine kan nuttig zijn, doordat het de eigenschap heeft de taille van de baarmoeder te verminderen. Het geven van pijnstillende middelen (b.v. flunixin) is aangeraden, om de pijn na de ingreep te verminderen.

In het geval dat een bacteriële besmetting aanwezig is, moet een behandeling begonnen worden met antibioticum. Deze moet zo gekozen worden dat alle ziektekiemen in de omgeving waarin het konijn leeft gedood worden. (B.v. gentamycin, cephalosporine).

Bemerking

Een woord van dank gaat naar [Zahi Aizenberg](#), DVM, (the Hebrew University of Jerusalem, Israel), voor de toestemming zijn foto's te mogen gebruiken. Thanks are due to for the permission to use the pictures. Ook een speciale dank aan Louise en [Arie van Praag](#) (Zwitserland), voor hun hulp bij het opstellen van teksten in het Nederlands.

Verdere Informatie

1. Van Herck H, Hesp AP, Versluis A, Zwart P, Van Zutphen LF. *Prolapsus vaginae* in the IIIVO/JU rabbit. Lab Anim. 1989 Oct;23(4):333-6.
2. Greenacre CB, Allen SW, Ritchie BW. Urinary bladder eversion in rabbit does. Compendium on Continuing Education for the Practicing Veterinarian, 1999, 21, 6,524-8

*De informatie, plaatjes en foto's die in deze pagina's te vinden zijn kunnen niet worden gebruikt voor publicaties, andere web pagina's, of willekeurig waar anders.
(zonder toestemming van de medirabbit.com webmaster)*

JUNI 2005

