

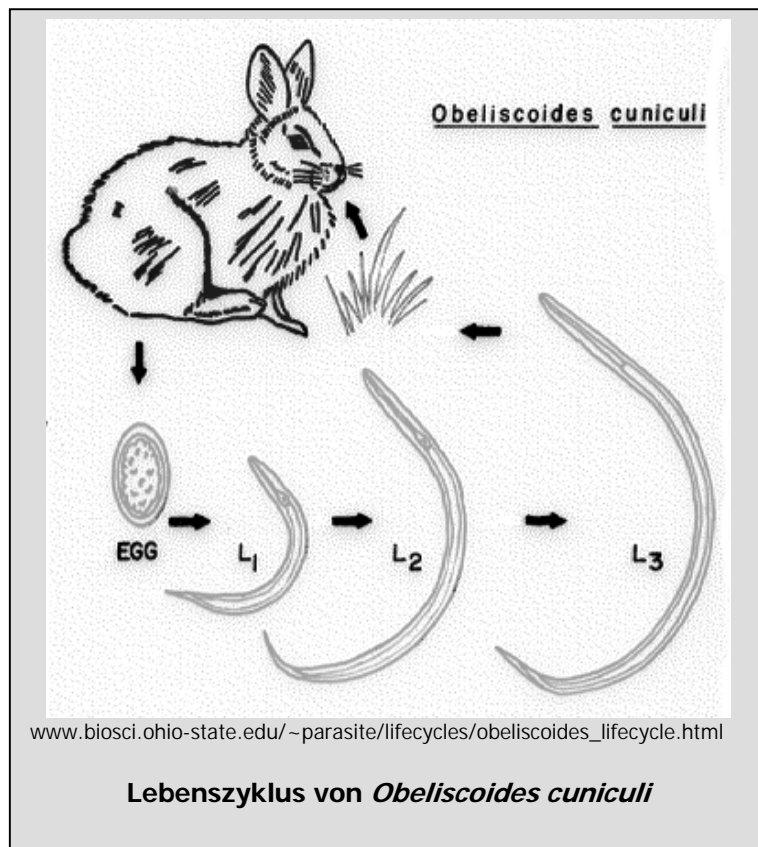
Obeliscoides cuniculi

Esther van Praag, Ph.D.

Dieser Parasit ist kosmopolitisch. Zwei gut definierte Unterarten können erkannt werden:

- *Obeliscoides cuniculi multistriatus* welcher den amerikanischen Hasen (*Lepus americanus*) infiziert,
- *Obeliscoides cuniculi cuniculi*, der hauptsächlich das östliche amerikanische Waldkaninchen (*Sylvilagus floridanus*) infiziert.

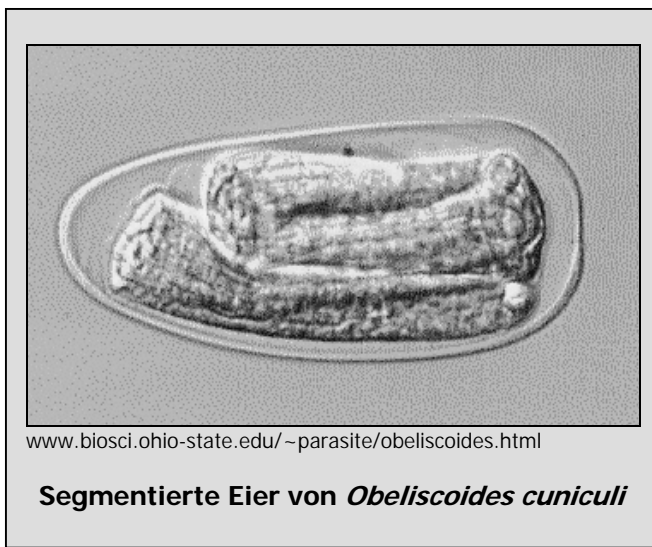
Der Hauptwirt des *O. c. cuniculi* ist das Hauskaninchen, obwohl er auch bei anderen Subspezies zu finden ist. Experimentelle Kreuzungen von männlichen *O. c. c.* und weiblichen *O. c. m.* erzeugten lebensfähige Nachkommen mit gemischtem systematischem Charakter, es gibt jedoch keine Beweise, dass dies in der Natur vorkommt. Dieser Wurm wird allgemein als Hasen-Magen-Wurm bezeichnet. Er ist für der Mensch nicht gesundheitsgefährdend. Der Lebenszyklus von *Obeliscoides cuniculi* ist direkt.



Obeliscoides cuniculi multistriatus :

Die Eier sind etwa 96*46 µm groß und werden mit den Fäzes ausgeschieden. Sie haben normalerweise dünne Schalen. Larven entwickeln sich in den Eiern und schlüpfen nach 30-36 Stunden. Die Larven werden am sechsten Tag zu L₃-Larven und wird infektiös, wenn sie in die Schleimhaut des Magens eindringt. Innert 24 Stunden entpuppt sich die Larve im Magen und entwickelt sich in einen reifen erwachsenen Parasiten.

Erwachsene Parasiten sind rosa und besitzen keine bukkale Kapsel. Sie befinden sich in der schleimigen Schicht, die an der Oberfläche des Magens



liegt. Die männlichen Parasiten (10-15 mm lang) haben ein cubicula bursa copula Tory bursa, das mit Ausstrahlungen und einem Paar Ährchen versehen ist. Die weiblichen Würmer (15-18 mm) haben einen zugespitzten Schwanz und die Vulva ist im Schwanzteil des Körpers. Das Ausstoßen der Eier beginnt 16-20 Tage nach der Infektion und setzt sich während 61-118 Tagen fort.

Obeliscoides cuniculi cuniculi

Die Eier sind etwas kleiner als bei anderen Subarten: 83*47 µm. Sie werden mit dem Fäzes ausgeschieden im 32-Zellen-Stadium. Die Larven entwickeln sich von L₁- bis L₃-Stadium innert 6 Tagen. Die Larven können Temperaturen von -4 bis 2°C überleben, jedoch keine Austrocknung.

Eine Stunde nach der Einnahme werden die L₃-Larven ihre Hülle abwerfen und anfangen, in die Magenschleimhaut einzudringen. Die letzte Mauser findet wahrscheinlich statt, wenn die Würmer von der Schleimhaut weg wandern, das heißt 5 Tage nach Einnahme. Die Würmer können dann auf der Oberfläche von Magenschleim beobachtet werden.

Symptome

Die Anwesenheit von *Obeliscoides cuniculi* ruft selten erkennbare klinische Zeichen hervor. Schwere Infektionen verursachen eine stark blutende Magenentzündung, begleitet von Gewichtsstillstand, Anämie, Appetitlosigkeit und Durchfall in der ersten 2 Wochen nach der Infektion, anschließend normalisiert sich der Zustand der Tiere wieder. *Obeliscoides cuniculi* ist diagnostiziert mittels ein Kotflotation und Identifizierung von



Eiern im Fäzes.

Eine Obduktion zeigt, dass die erwachsenen Würmer sich eng in der Schleimhautbedeckung des Magen ansiedeln. Vereinzelt können sie auch in Magenfalten gefunden werden. Pathologische Anzeichen sind begrenzt auf den Magen, mit Verdickung und granulärer ("Kopfstein") Schleimhaut verursacht durch eine Kombination von parasitischen Larven, Drüsenhyperplasie und Infiltration von entzündeten Zellen.

Behandlung:

Benzimidazolen	fenbendazol	50 ppm im Futter, während 5 Tagen, 10-20 mg/kg, PO, nach 10-14 Tagen wiederholen
	thiabendazol	Neun Dosierungen = die erste mit 110 mg/kg PO, gefolgt von 8 Dosierungen mit 70 mg/kg, q4 h. (Watkins at al., 1984).

Danksagung

Eine solche Arbeit kann eigentlich nicht ohne fremde Hilfe geleistet werden. So möchte ich hier Frau Lore V. Young (USA), Frau S. Lehman (USA) und Frau E. Besomi (Schweiz) ganz herzlich danken für ihre Übersetzung bzw. Ueberarbeitung.

Weitere Informationen

1. J.E. Alicata (1932) Life History of the Rabbit Stomach Worm, *Obeliscoides cuniculi*. J. Agricultural Res. 44: 401-419.
2. D. Duwel, K. Brech (1981) Control of Oxyuriasis in Rabbits with Fenbendazole. Lab. Anim. 15: 101-105.
3. L.N. Measures, R.C Anderson (1983) Development of the Stomach Worm, *Obeliscoides cuniculi* (Graybill), in lagomorphs, woodchucks and small rodents. J. Wildl. Dis. 19: 225-233.
4. L.N. Measures, R.C. Anderson (1984) Hybridization of *Obeliscoides cuniculi* (Graybill, 1923) Graybill, 1924 and *Obeliscoides cuniculi multistriatus* Measures and Anderson, 1983. Proc. Helminthol. Soc. Washington 51: 179-186.
5. S.W. Russel, B.C. Ward, N.F. Baker (1970) *Obeliscoides cuniculi*: Comparison of Gastric Lesions in Rabbits with those of Bovine Osteratogiosis. Exp. Parasitol. 28:217-225.
6. T.R. Schoeb (1990) Internal Parasites of Rabbits, Dept. Comparative Medicine, University of Alabama, <http://netvet.wustl.edu/species/rabbits/rabparas.txt>
7. A.E. Sollod, T.J. Hayes, E.J.L. Soulsby (1968) Parasitic Development of *Obeliscoides cuniculi* in rabbits. J. Parasitol. 54: 129-132.

Die auf diesen Seiten enthaltenen Informationen und Bilder dürfen nicht reproduziert oder repliziert werden in anderen Internet-Seiten, Website oder anderswo.

FEBRUAR 2004

