Nematodirus leporis

Esther van Praag, Ph.D. - Übersetzung: Susanne Weegmann

N. leporis **kommt, außer in den Frühlingsmonaten, selten bei Kaninchen und Hasen vor. Hauptsächlich werde Wildkaninchen davon befallen, und ist bei Hauskaninchen, die in einer gemäßigen, kühlen, oder erhabenen Umgebung leben selten . Weiterhin wurde von Befallen von** ***N. neomexicanus***, ***N. arizonensis*** **und** ***N. triangularis*** **bei Wildkaninchen berichtet. Es gibt keinen Aussagen über eine öffentliche Gesundheitsgefährdung in Bezug auf diesen Parasiten.**

Der Lebenszyklus von ***Nematodirus leporis*** **ist direkt, ohne Zwischenwirt. Die dickschichtigen Eier sind viel größer (250*100µm) als die von anderen** ***Trichostrongylidae*** **und sind extrem widerstandsfähig gegen Austrocknung und gegen eisigen Bedingungen oder Schnee. Normalerweise beginnen die Eier schnell sich zu teilen und 1 bis 8 dunkle Zellen können gesehen werden. Die Entwicklung der Larven ist im allgemeinen langsam, und dauert bis zu 2 Monaten in einem gemäßigtem Klima, und ist von der Feuchtigkeit und der Temperatur in der Umgebung abhängig. Während des Schlüpfens, wirft die Larve ihre Erststadiumsoberhaut ab, welche in der Ei-Schale zurückbleibt. Die L_3 Larve bleibt in der Ei-Schale, die ihr einen doppelten Schutz gegen widrige Umweltbedingungen bietet. Die L_3 Larve kann so bis zu einem Jahr in grasigen Feldern überleben. Wenn die L_3 Larve vom Wirt aufgenommen wird, kommt sie aus ihrer Hülle hervor und wandert in den schleimigen Zellraum des Dünndarms, wo sie sich zu einer L_4 und einer noch nicht voll ausgereiften Erwachsenen entwickelt.**

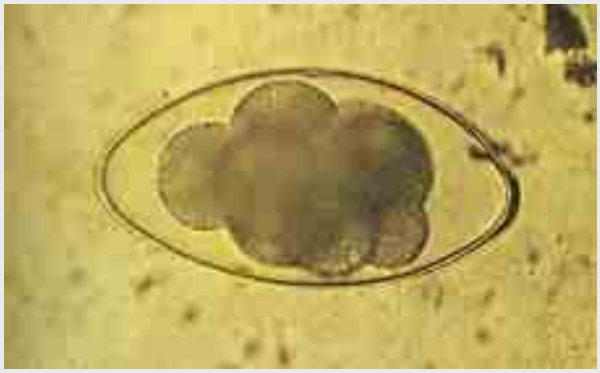

http://www.janssenpharmaceutica.be/jah/pages/owners/o_sheep2.htm

Nematodirus **spp. Ei**

Der erwachsene Parasit ist sehr schlank und normalerweise etwa 30 mm lang. Seine Körperform ist geringelt und weist 18 längsgerichtete Furchen auf. Der vordere Teil ist verkleinert mit einer aufgeblasenen Oberhaut,

Copyright © 2003-2009 MediRabbit.com

e-mail: info@medirabbit.com

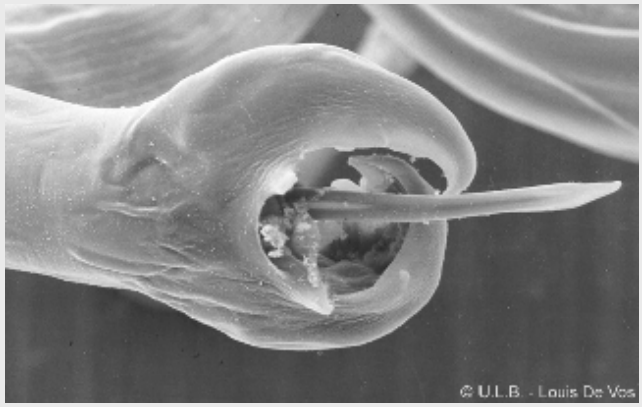

http://www.ulb.ac.be/sciences/biodic/ImNematodes.html

***Nematodirus leporis*: Kopf und Ährchen**

welche gewöhnlich gefurcht, und mit einem deutlichen dorsalen Speiseröhren betreffendem Ährchen überhöht ist. Die männlichen Würmer besitzen ein Säckchen mit zwei großen seitlichen Lappen und halbseitlichem kaudolateralem Schimmer. Das Weibchen hat einen stumpf endenden Schwanz.

Klinische Zeichen

Die klinischen und pathologischen Anzeichen eine Befalls von *Nematodirus* spp. werden nur bei einer schweren Infektion deutlich. Durchfall, Gewichtverlust und geringere Leistungsfähigkeit. Bei einer Obduktion, findet man eine grosse Anzahl Würmer, die zu Watte ähnlichen Klumpen geformt und um die Darmzotten verflechtet sind. Dies führt zu Atrophie, Degeneration und Nekrose der Oberfläche der Enterozyten.

***Nematodirus spp.* wird mittels einer Kotflotation und der Identifizierung von, grossen Palisadenwürmer-Typus (Strongiliden) Eiern im Fäzes diagnostiziert .**

Behandlung

Benzimidazolen	**fenbendazol**	**20 mg/kg, PO, nach 10-14 Tagen wiederholen**
Macroliden	**ivermectin**	**0.4 mg/kg, PO, SC, nach 10-14 Tagen wiederholen**

Weitere Informationen

1. **Audebert F, Cassone J, Kerboeuf D, Durette-Desset MC. The life cycle of *Nematodiroides zembrae* (Nematoda, Trichostrongylina) in the rabbit. J Parasitol. 2002 Oct;88(5):898-904.**
2. **Hoste H, Mallet S, Fort G. Histopathology of the small intestinal mucosa in *Nematodirus spathiger* infection in rabbits. J Helminthol. 1993 Jun;67(2):139-44.**

Copyright © 2003-2009 MediRabbit.com

e-mail: info@medirabbit.com

3. Hoste H, Fort G. Experimental infections with *Nematodirus spathiger* in rabbits. J Helminthol. 1992 Sep;66(3):227-30.

4. Andrews CL, Davidson WR. Endoparasites of selected populations of cottontail rabbits (*Sylvilagus floridanus*) in the southeastern United States. J Wildl Dis. 1980 Jul;16(3):395-401.

5. Knight RA. Effect of dexamethasone on experimental infections of *Trichostrongylus affinis* and *Nematodirus spathiger* in rabbits. J Parasitol. 1977 Oct;63(5):957-8.

6. Jansen J. Where does *Nematodirus battus* Crofton & Thomas, 1951, come from? Vet Rec. 1973 Jun 30;92(26):697-8.

7. Gallie GJ. The pathogenicity of *Nematodirus battus* in weaned and unweaned laboratory rabbits. J Helminthol. 1973;47(4):377-88.

8. Gallie GJ. The development of acquired resistance and age resistance to *Nematodirus battus* in the laboratory rabbit. J Helminthol. 1973;47(4):369-76.

9. Mapes CJ. Bile and bile salts and exsheathment of the intestinal nematodes *Trichostrongylus colubriformis* and *Nematodirus battus*. Int J Parasitol. 1972 Nov;2(4):433-8.

10. Gallie GJ. Development of the parasitic stages of *Nematodirus battus* in the laboratory rabbit. Parasitology. 1972 Apr;64(2):293-304.

Die auf diesen Seiten enthaltenen Informationen und Bilder dürfen nicht reproduziert oder republiziert werden in anderen Internet-Seiten, Website oder anderswo.

SEPTEMBER 2004