

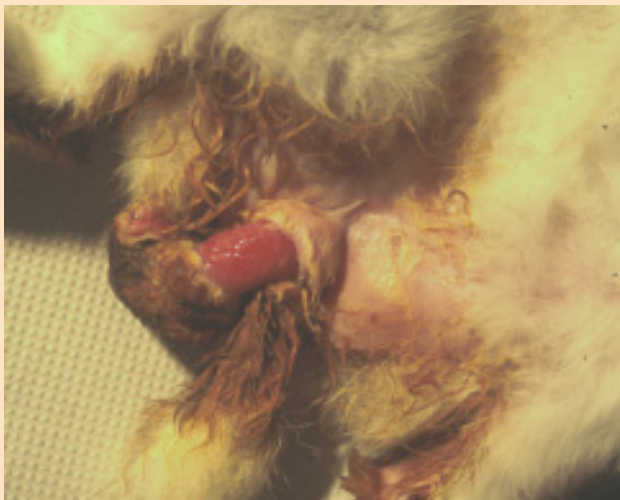
## ***Prolapsus vaginal chez la lapine***

*Esther van Praag, Ph.D.*

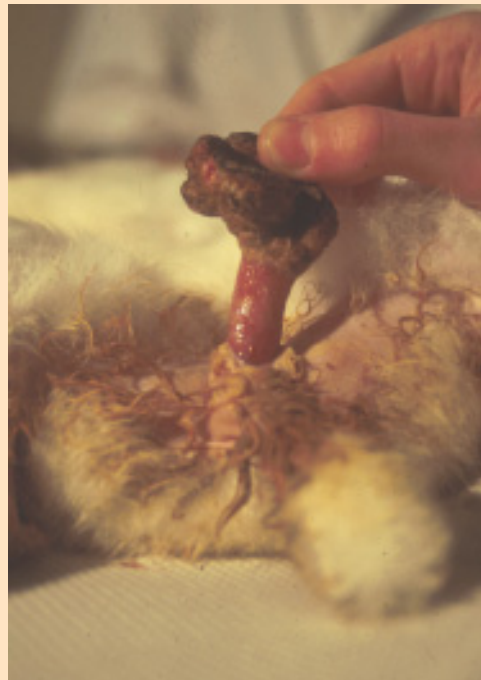**ATTENTION:** *ce texte contient des images qui peuvent être pénibles pour certaines personnes.*

Un prolapsus vaginal est rarement observé chez les lapines. C'est une descente de l'utérus dans ou au-delà du vagin, due à un support pelvien faible des muscles, ligaments et des bandes de tissus fibreux connectifs entourant les muscles (fascia). Un prolapsus est classifié en trois groupes, selon leurs sévérités. Le prolapsus utérin est toujours accompagné de celui, même partiel, de la paroi vaginale.

Chez la lapine, les causes d'un prolapsus ne sont pas bien comprises. Souvent elles sont liées à un traumatisme durant un accouchement difficile, la présence de polypes dans les voies urinaires, d'une infection des reins ou la présence de calculs rénaux. Des causes physiologiques sont liées à la présence de membranes fœtales dans l'utérus, d'une faiblesse congénitale des muscles de l'utérus ou de manque d'exercice. Un facteur héréditaire



Z. Aizenberg



**Gauche et droite : Prolapsus vaginal chez une lapine. Un prolapsus commence régulièrement au niveau de la couche sous-muqueuse de la partie proximale du vestibule vaginal.**



peut être impliqué.

Le pronostic de guérison dépend de l'étendue du prolapsus, des dommages à l'organe et de temps qui s'est écoulé entre le prolapsus et l'assistance médicale.

### Symptômes

La lapine se trouve dans un état de choc. Cette condition est accompagnée de constipation, de difficultés à se mouvoir, d'incontinence, plus rarement de saignements. Une masse rougeâtre et ensanglantée, qui présente des signes d'inflammation, sort de la vulve. Cette masse contient des vaisseaux sanguins dilatés.

Plus le temps entre le prolapsus et le traitement est long, plus les risques de choc, de saignements et de thromboembolie accroissent. Une éversion de la vessie est parfois observée chez les lapines durant l'accouchement. Une masse dépasse du vagin et la lapine présente des difficultés à uriner.

### Diagnostic différential

Cette condition doit être différenciée entre:

- avortement
- traumatisme, due à l'assaut sexuel du lapin mâle,
- (vulvo)-vaginite,
- constipation,
- hernie,
- la présence de kystes ovariens,
- maladie pelvienne inflammatoire,
- prolapsus rectal,
- la présence de calculs rénaux,
- incontinence urinaire ou infection,
- maladies vénériennes.

### Traitement

Le traitement inclue le nettoyage de l'organe descendu, et sa remise en place par pression douce des doigts, si l'organe est encore viable. Il faut faire attention à ne pas bloquer l'urètre lors de cette procédure. Si l'organe est endommagé, il faut procéder à une ovariohystérectomie d'urgence.

La procédure de remise en place se fait chez un animal anesthésié ou ayant reçu des sédatifs. L'administration d'ocytocine peut être utile, car elle possède la propriété de réduire la taille de l'utérus. L'administration de médicaments analgésiques est recommandée après la procédure, afin de réduire l'inconfort et les douleurs.



Au cas où une infection bactérienne serait présente, un traitement antibiotique empirique doit être administré. L'antibiotique à large spectre doit couvrir tous les pathogènes pouvant infecter la lapine dans le milieu où elle vit. (par exemple: gentamicine, céphalosporines).

### Remerciements

Un grand merci au Dr. [Zahi Aizenberg](#) (the Hebrew University of Jerusalem, Israel), pour la permission d'utiliser ses photos.

### Informations supplémentaires

1. Van Herck H, Hesp AP, Versluis A, Zwart P, Van Zutphen LF. *Prolapsus vaginae* in the IIIVO/JU rabbit. Lab Anim. 1989; 23(4):333-6.
2. Greenacre CB, Allen SW, Ritchie BW. Urinary bladder eversion in rabbit does. Compendium on Continuing Education for the Practicing Veterinarian, 1999, 21, 6,524-8

---

*Les informations, photographies et illustrations contenues dans ces pages ne peuvent pas être reproduites ou republiées dans d'autres pages Internet, site Internet ou autres. ^*

MAI 2005

