

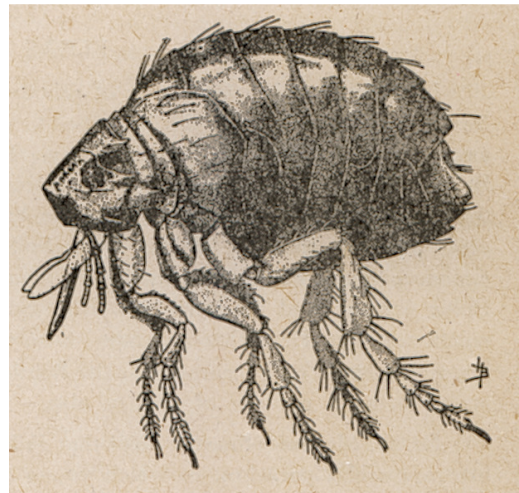Pullicose (puces) chez le lapin

Esther van Praag, Ph.D.

Les puces peuvent harceler les lapins aussi bien que les humains. Les lapins sauvages sont principalement infestés par la puce de lapin *Spilopsyllus cuniculi*. Le cycle de vie *Spilopsyllus cuniculi* est synchronisé à celui du lapin sauvage, de telle façon à ce que les oeufs sont pondus après la naissance de lapins nouveau-nés. La puce femelle dépose ses oeufs à l'intérieur du nid, là où l'humidité nécessaire à leur développement est présente. La survie des larves peut seulement se faire si l'humidité est supérieure à 50 %. Les larves se nourrissent des excréments des puces adultes, qui sont riches en sang de leurs hôtes, les lapins.

La population de puce qui vit autour du lapin se compose d'œufs (50%), de larves (35%), de pupes (10%) et de 5% d'adultes. Le développement des puces est rapide et ils iront infester de nouveaux lapins.

La durée du cycle de vie dépend de l'humidité de l'air et de la température. En général, il dure entre 12 et 14 jours, mais peut prendre jusqu'à 6 mois. À l'intérieur d'une maison ou d'un appartement, un cycle de vie complet dure entre 9 jours et 4 semaines.




Farmers Bulletin 1568 – bureau of Animal Industry; M.W. Meek, Diseases and Parasites of Rabbits and their control

Gauche: *Spilopsyllus cuniculi*, la puce des lapins
Droite: *Echinnophaga gallinacea*, la puce du poulet, qui infeste également le lapin



Les lapins domestiques sont régulièrement infestés par les puces des chats et des chiens: *Ctenocephalides felis* or *Ctenocephalides canis*, respectivement.

La présence de *Ctenocephalides felis* peut conduire à de sérieuses irritations cutanées chez les animaux et les humains, avec des réactions allergiques contre l'enzyme anticoagulant, présent dans la salive des puces. Cet enzyme est nécessaire pour maintenir la morsure ouverte.



Diverses espèces de puces peuvent infester les lapins. Elles incluent *Pulex irritans*, *Cediopsylla simplex*, *Odontopsyllus multispinosus*, *Echinnophaga gallinacea* ou *Echidnophasis mymecobil*.

Les puces peuvent transmettre le ver solitaire ou des maladies contagieuses qui peuvent affecter le lapin, comme la myxomatose, la tularémie ou de la peste. La myxomatose est surtout transmise par la puce de lapin *Spilopsyllus cuniculi*.

Symptômes et diagnose

La présence de puces est typiquement subclinique et saisonnière, avec un pic observé vers la fin de l'été. L'infestation est caractérisée par la présence des excréments de puces et de leurs oeufs. Les puces sont souvent observées autour de la base des oreilles, sur les paupières ou sur le nez du lapin. Leur présence en d'autres endroits du corps ne doit néanmoins pas être exclue.

Rarement, une forte réaction allergique contre la salive injectée par la puce apparaît. Si une telle réaction est observée, il est recommandé d'examiner le lapin pour d'autres maladies de la peau.

La présence de *Spilopsyllus cuniculi* entraîne souvent des démangeaisons



de la peau et l'apparition de croûtes.

Dans de rares cas, la morsure de la puce entraîne une infection bactérienne secondaire. Le traitement par antibiotiques oraux est indiqué dans ce cas-là. Le mieux est de faire une culture bactérienne, suivie par un test de sensibilité aux antibiotiques, afin de déterminer l'antibiotique le plus efficace.

Traitement

Il est important de traiter aussi bien le lapin que son environnement.

Les puces sont éliminées grâce à des produits spéciaux sous forme de sprays, poudres ou des produits à appliquer sur la peau :

- Produits à base de pyréthrine.
- Sélamectine: Revolution® (US) or Stronghold® (Europe) - Pfizer, 18 mg/kg. Une simple dose locale devrait suffire; sinon, répéter après 30 jours.
- Imidaclopride: Advantage® - Bayer, une seule application suffit en général. Si ce n'est pas le cas, le traitement peut être répété après 30 jours. Les vapeurs de ce produit peuvent irriter les yeux ; il est ainsi recommandé d'aérer la pièce où vit le lapin.
- Lufénurone: Program® - Novartis, 10 mg/kg. Un seul traitement devrait suffire; si ce n'est pas le cas, répéter après 30 jours.

Les colliers antipuces imprégnés ne doivent jamais être utilisés chez les lapins, car ils causent une irritation sévère de la peau. On fait état de cas où le lapin a essayé d'enlever le collier et est mort en se bloquant la mâchoire dans le collier.

Le traitement de l'environnement est important (acide borique comme Fleabusters ®; le Vétérinaire-Kem Acclame Plus ® - Sanofi; Staykil ® - Novartis; Indorex ® - Virbac; spray d'acaricide). En traitant un tapis, il faut en premier le passer à l'aspirateur, afin de favoriser une pénétration plus profonde du produit en spray ou en poudre. Le fait de shampooiner et le nettoyage à vapeur ne sont pas idéals; l'humidité restante peut augmenter le problème. Pendant le traitement de l'environnement, les lapins devraient être gardés dans une autre partie de la maison pour éviter le danger de contact avec les produits.

Informations supplémentaires

1. Amin OM. Comb variations in the rabbit flea, *Cediopsylla simplex* (Baker). J Med Entomol. 1974; 11(2):227-30.
2. Farlow JE, Burns EC, Newsom JD. Seasonal distribution of some arthropod parasites of rabbits in Louisiana. J Med Entomol. 1969; 6(2):172-4.



3. Graves GN, Bennett WC, Wheeler JR, Miller BE, Forcum DL. Sylvatic plague studies in southeast New Mexico. II. Relationships of the desert cottontail and its fleas. *J Med Entomol.* 1978; 14(5):511-22.
4. Gurycova D. First isolation of *Francisella tularensis* subsp. *tularensis* in Europe. *Eur J Epidemiol.* 1998; 14(8):797-802.
5. Hutchinson MJ, Jacobs DE, Bell GD, Mencke N. Evaluation of imidacloprid for the treatment and prevention of cat flea (*Ctenocephalides felis felis*) infestations on rabbits. *Vet Rec.* 2001; 148(22):695-6.
6. Launay H. [On the phenology of the flea *Xenopsylla cunicularis* Smit, 1957 (Siphonaptera, Pulicidae) parasite of the European rabbit] *Ann Parasitol Hum Comp.* 1982; 57(2):145-63.
7. Mead-Briggs AR, Vaughn JA, Rennison BD. Seasonal variation in numbers of the rabbit flea on the wild rabbit. *Parasitology.* 1975; 70(1):103-18.
8. Merchant JC, Kerr PJ, Simms NG, Robinson AJ. Monitoring the spread of myxoma virus in rabbit *Oryctolagus cuniculus* populations on the southern tablelands of New South Wales, Australia. I. Natural occurrence of myxomatosis. *Epidemiol Infect.* 2003; 130(1):113-21.
10. Osacar-Jimenez JJ, Lucientes-Curdi J, Calvete-Margolle C. Abiotic factors influencing the ecology of wild rabbit fleas in north-eastern Spain. *Med Vet Entomol.* 2001; 15(2):157-66.
11. Osacar JJ, Lucientes J, Calvete C, Peribanez MA, Gracia MJ, Castillo JA. Seasonal abundance of fleas (Siphonaptera: Pulicidae, Ceratophyllidae) on wild rabbits in a semiarid area of northeastern Spain. *J Med Entomol.* 2001; 38(3):405-10.
12. Pfaffenberger GS, Valencia VB. Ectoparasites of sympatric cottontails (*Sylvilagus audubonii* Nelson) and jack rabbits (*Lepus californicus* Mearns) from the high plains of eastern New Mexico. *J Parasitol.* 1988; 74(5):842-6.
13. Pinter L. *Leporacarus gibbus* and *Spilopsyllus cuniculi* infestation in a pet rabbit. *J Small Anim Pract.* 1999; 40(5):220-1.
14. Rothschild M. Myxomatosis and the rabbit flea. *Nature.* 1965; 207(2):1162-3.
15. Shepherd RC. Myxomatosis: the occurrence of *Spilopsyllus cuniculi* (Dale) larvae on dead rabbit kittens. *J Hyg (Lond).* 1978; 80(3):427-9.
16. Timm KI. Pruritus in rabbits, rodents, and ferrets. *Vet Clin North Am Small Anim Pract.* 1988; 18(5):1077-91.
17. Vashchenok VS, Shuliat'ev AA. *Spilopsyllus cuniculi* fleas--parasites of the wild rabbit on the territory of the USSR. *Parazitologija.* 1990; 24(2):148-51.

Les informations, photographies et illustrations contenues dans ces pages ne peuvent pas être reproduites ou republiées dans d'autres pages Internet, site Internet ou autres.

AVRIL 2005

